



Ultralyd i almen praksis kan aflaste sekundærsektoren og styrke diagnostikken

Manglende politisk og økonomisk opbakning vil dog sætte en stopper for udviklingen

FAKTAARK – ULTRALYD I ALMEN PRAKSIS KORT OG GODT

- Klinisk ultralydsskanning er en skanning der foretages af den praktiserende læge med henblik på at besvare en afgrænset klinisk problemstilling f.eks.: "har min patient en galdesten?".
- Ultralydsskanning bruges som hjælp til at udføre procedurer f.eks. guide en nål til den korrekte struktur i forbindelse med blokade anlæggelse.
- I Danmark udfører mere end en fjerdedel af alle praktiserende læger klinisk ultralydsskanning.
- En praktiserende læge udfører i gennemsnit 1-2 skanninger dagligt.
- Forskning viser, at klinisk ultralydsskanning fører til færre henvisninger, bedre visitation og behandling.
- Dansk Almenmedicinsk Ultralyds Selskab (DAUS) har implementeret nationale kliniske retningslinjer og kurser i klinisk ultralydsskanning.
- Dansk Selskab for Almen Medicin (DSAM) har netop udgivet holdningspapir der bakker op om implementeringen af ultralyd i almen praksis og i uddannelsen til speciallæge i almen medicin



Orientering

Klinisk ultralydsskanning i almen praksis vil føre til bedre patientbehandling, større patienttilfredshed, flere praktiserende læger og besparelser på sundhedsudgifterne.

Der er nu dokumentation for, at brugen af klinisk ultralyd i almen praksis gør en positiv forskel for danske patienter. Færre patienter henvises til sekundærsektoren, flere problemstillinger håndteres i almen praksis, lægen føler sig mere sikker på diagnostikken og patienttilfredsheden er høj. Samtidig hermed er der dokumentation for, at det ikke sker på bekostning af kvalitet og patientsikkerhed. Det viser nye resultater fra et stort, nationalt implementeringsstudie, der inkluderer 250 praktiserende læger samt resultater fra en række andre studier, som alle er foretaget i dansk almen praksis gennem de senere år.

På baggrund af disse resultater har Dansk Selskab for Almen Medicin (DSAM) netop offentliggjort et holdningspapir, der anbefaler, at klinisk ultralydsskanning bør implementeres i almen praksis ([Link](#)).

Brugen af klinisk ultralydsskanning er i tråd med konklusionerne i Sundhedsstrukturkommissionens rapport fra 2024, som fastslår, at:

- "Kapacitet og kompetencer i det primære sundhedsvæsen skal udbygges",
- "Behandlingsmulighederne skal styrkes og udvikles, så flere opgaver fremover varetages i det primære sundhedsvæsen", og at en ny sundhedsstruktur skal
- "Understøtte, at borgere i alle dele af landet har adgang til relevante sundhedstilbud og dermed nedbringe den geografiske og sociale ulighed i sundhed".

Den demografiske udvikling i Danmark bevirker, at flere patienter skal behandles i almen praksis. Dette vil stille større krav til de praktiserende lægers evne til at diagnosticere, visitere og behandle. Klinisk ultralydsskanning bliver en af flere nye teknologier, der skal ruste primærsektoren til at levere en ydelse af en høj faglig kvalitet i fremtiden. Desuden er det mere bæredygtigt, at scanningerne udføres lokalt i almen praksis, fremfor at patienten skal transportere sig selv til sygehuset.

I henhold til en PLO medlemsundersøgelse tilbyder mere end en fjerdedel af alle praktiserende læger allerede klinisk ultralydsskanning, men de begrænses af, at de ikke modtager honorering for deres scanninger. Manglende honorering er en stopklods for en bredere udrulning af ultralyd i almen praksis.

Vi vil meget gerne uddybe, hvad klinisk ultralydsskanning i almen praksis vil betyde for danske patienter og står til rådighed for yderligere informationer.

På vegne af DAUS' bestyrelse

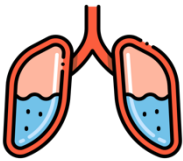
Thomas Løkkegaard
Formand og Praktiserende Læge



Læs med her for at få en idé om, hvordan ultralyd kan øge diagnostikken og hjælpe den praktiserende læge og patienterne i primærsektoren.

Patientfortællinger.

Væske i lungerne



Birgit er en 66-årig kvinde som normalt er meget aktiv. Hun har tidligere døjet lidt med astma, som hun får medicin for, men det er ikke noget hun tænker over sin hverdag. Birgit kommer i klinikken, fordi hun de sidste 3 måneder har følt sig mere uoplagt og oplever vejrtrækningsbesvær ved trappegang. Hun har slået det hen med, at det nok er astmaen, der driller lidt.

Birgit får en tid hos sin praktiserende læge, som synes, at Birgit ligner selv. Lægen undersøger Birgit og finder intet påfaldende heller ikke ved lungestetoskopi, som jo plejer at være en hjælp. Lægen har anskaffet sig en ultralydsskanner, og da han synes, at der er noget i historien, der ikke passer, foretager han en klinisk ultralydsskanning af begge lunger, som viser væske i begge lungehuler. Lægen informerer Birgit om resultatet og kan nu i samme konsultation henvise Birgit til den korrekte afdeling med henblik på at finde årsagen til væskedannelsen.

Forstoppelse



Louise er en 8-årig pige, som den praktiserende læge kender som en glad og frisk pige. Mor kommer med Louise og fortæller, at hun klager over krampelignende smerter lige

midt i maven. De varer kun få minutter, hvorefter hun leger videre med sine veninder. Hun kan godt have lidt kvalme men hun spiser og drikker fint. Hun siger, at hun går på toilettet hver dag i skolen, men mor er i tvivl om det er rigtigt. Hun har gode venner og klarer sig godt i skolen. Lægen undersøger pigen, som hun plejer. Pigen ser sund ud og der er ikke noget abnormt at mærke i maven. Lægen ved, at en af de hyppigste årsager til mavesmerter hos børn er forstoppelse og foretager derfor en klinisk ultralydsskanning af patientens tarm og finder store mængder afføring, som udtryk for mulig forstoppelse. Lægen instruerer mor i at foretage en registrering

Dansk Almenmedicinsk Ultralydsselskab (DAUS)

DAUS blev stiftet i 2017 og har en bestyrelse bestående af praktiserende læger og forskere fra Center for Almen Medicin på Aalborg Universitet. DAUS har aktuelt 126 medlemmer og er en del af de Lægevidenskabelige Selskaber (LVS) under Lægeforeningen. DAUS afholder et årsmøde den sidste weekend i oktober. DAUS' medlemmer deltager med oplæg i Nordisk Kongres for Almen Medicin (NCGP) og kongresser i WONCA-regi. DAUS afholder kurser i samarbejde med PLO-E, DSAM, FYAM, SAMS og Lægedage. DAUS er repræsenteret i European Federation of Ultrasound in Medicine and Biology (EFSUMB). DAUS arbejder for at POCUS bliver implementeret i dansk almen praksis på et evidensbaseret grundlag. Læs mere på www.DAUS-online.dk og Facebook "[Ultralyd i almen praksis i Danmark](#)" samt "[DAUS](#)" (åben for alle).



af afføringsmønsteret og dosere afføringsmiddel, der kan afhjælpe problemet. Lægen kontrollerer pigen igen efter 2 uger. Symptomerne er væk og en ny skanning viser at tarmen nu er tom.

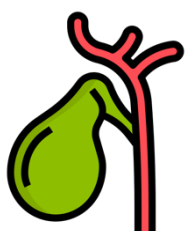
Graviditet



Mette er gravid. Den praktiserende læge har haft Mette til 1. graviditetsundersøgelse i uge 8, hvor alt var fint. De fik en god snak om graviditeten og det videre forløb. Ugen efter bliver lægen ringet op af Mette, der har bemærket pletblødninger i de sidste 2 dage. Hun har det eller godt men er meget nervøs for, hvordan fosteret har det. Mette får en aftale samme dag. Lægen er usikker på, hvorvidt der er tale om en begyndende abort eller

det bare er lidt gammelt blod. Normalt ville han henvise Mette til en skanning hos en gynækolog bare for at sikker, men ved en ultralydsskanning i klinikken kan lægen konstatere, at der findes et foster inde i livmoderen med et hjerte, der banker fint, som det skal. Lægen kan berolige Mette. Lægen siger til Mette, at hun skal komme igen, hvis hun får mavesmerter eller andet ubehag. Mette er meget lettet og er glad for, at hun ikke skal sendes videre i "systemet".

Mavesmerter



Ruth er 73 år gammel. Hun bor sammen med sin mand i et hus i en forstad til København. I sidste uge klippede hun hækken. De sidste par dage har hun fået ondt i højre skulder og føler sig lidt utilpas. Hun plejer ikke at være pivet, men smerterne er så slemme, at hun ringer til lægevagten. Alt taler for, at det er en overbelastning og Ruth bliver bedt om at henvende sig til sin læge. Ruth får en tid hos lægen, der undersøger hende. Højre arm kan bevæges op og ned uden

problemer, så der er noget der ikke passer. Derudover er Ruth lidt utilpas og har en smule feber. Et infektionstal viser lidt infektion. Lægen ved at smerter i højre skulder kan stamme fra galdeblæren, men når han trykker Ruth i maven, er der ingen smerter. Lægen laver en klinisk ultralydsskanning, der viser en masse sten i galdeblæren og tegn på, at det kan dreje sig om en infektion i galdeblæren. Ruth indlægges, opereres samme dag og udskrives dagen efter velbefindende.

Vandladningsbesvær

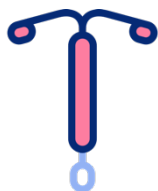


Ole er 60 år gammel. Han er underviser på en videregående uddannelsesinstitution. Han har tidligere haft en urinvejsinfektion og blev derfor undersøgt på urinvejskirurgisk afdeling, hvor man ikke fandt nogle tegn til sygdom. De sidste par dage har han dog bemærket, at han skal tisse meget hyppigt. Næsten en gang i timen. Han må ud at tisse flere gange mens han

underviser og har også en gang været lige ved at tisse i bukserne. Efter arbejde ringer Ole til lægevagten, der beder ham om at komme til kontrol samme aften. Man mistænker en urinvejsinfektion. Han får noget penicillin og bliver bedt om at henvende sig til egen læge, hvis der ikke er bedring. Behandlingen hjælper ikke og Ole får en tid hos sin læge, der rutinemæssigt

foretager ultralydsskanning på alle mænd med vandladningsgener. Efter Ole har tisset af, foretager lægen en skanning, der viser, at blæren er fyldt med næsten én liter urin. En undersøgelse af urinen viser, at Ole har en infektion i blæren. Ole får et kateter, hvilket letter på symptomerne. Efter 1 uge kommer Ole igen og får fjernet kateteret hos lægen. Der lægges i ro og mag en plan for det videre forløb. Ole er taknemmelig for, at hele behandlingen kunne foregå hos hans læge.

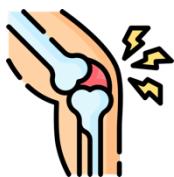Spiral



Linda er 30 gammel. Hun er træt af p-piller og har derfor fået lagt en spiral hos en gynækolog for 3 måneder siden. Linda er ikke tryk ved at få lagt spiral hos egen læge, for "han kan jo ikke skanne", efter han har lagt den op. Det har dog ikke være en ubetinget succes. Linda får med mellemrum smerter i underlivet særligt ved samleje. Hun har det ellers godt. Ligger spiralen mon som den skal? Hun får en tid

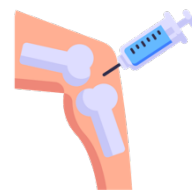
hos sin praktiserende læge, som hun ikke vidste havde en ultralydsskanner. Lægen foretager en vaginal ultralydsskanning, der viser, at spiralen ligger i livmoderhalsen, og derfor giver anledning til smerter. Patienten og lægen bliver enige om at fjerne spiralen.

Knæsmerter




Preben er 65 år gammel og har gennem de senere år fået tiltagende ondt i sit venstre knæ. Det hæmmer ham i at udføre sine vanlige aktiviteter. Han har blandt andet måttet opgive sin ugentlige tenniskamp, og han kan ikke følge med sin veninde, når de går tur i skoven. Et røntgenbillede har vist, at der er moderat slidgigt i knæet. Ortopædkirurgen har sagt til Preben, at han skal forsøge gigtmicin og træne sit

knæ inden han kan blive opereret. Preben får dog ondt i maven, når han spiser Ipren, og det kniber med motivationen til træning. Nu har han de sidste 2 uger haft voldsomt ondt i knæet. Det ser hævet ud. Den praktiserende læge kan med ultralyd se, at der er væske i knæet. Lægen kan ved hjælp af ultralyd dirigere en nål ind i knæet og tømme det for væske samtidigt med, at han kan sprøjte binyrebark ind i knæet. Proceduren er næsten smertefri, fordi lægen undgår at stikke i knogle og ledbånd. Lægen er sikker på, at medicinen ligger præcist inde i knæet som den skal, og Preben undgår en henvisning til speciallægen, hvor der ofte er lang ventetid.



Flankesmerter



Morten er 41 år gammel og har i nogle dage haft murren i venstre side af ryggen. Han har tilskrevet det et lændehold, som han tidligere har døjet med, men smerterne er anderledes end de plejer. Lægen undersøger Morten og finder, at han er øm i flanken. Lægen udfører en ultralydsskanning af nyren og finder, at Morten har for meget væske i venstre nyrebækken. Morten indlægges og man konstaterer ved CT



skanning, at Morten har en sten i urinlederen.

Der er stigende evidens for at bruge ultralyd i almen praksis – læs mere her:

- Díaz-Gómez, JL, Mayo, PH and Koenig, SJ (2021) Point-of-care ultrasonography. *New England Journal of Medicine* 385, 1593–1602
- Andersen CA, Holden S, Vela J, Rathleff MS, Jensen MB. Point-of-Care Ultrasound in General Practice: A Systematic Review. *Ann Fam Med*. 2019 Jan;17(1):61-69. doi: 10.1370/afm.2330
- Aakjær Andersen C, Jensen MBB, Toftegaard BS, Vedsted P, Harris M, Research Group Ö. Primary care physicians' access to in-house ultrasound examinations across Europe: a questionnaire study. *BMJ Open*. 2019 Sep 30;9(9):e030958. doi: 10.1136/bmjopen-2019-030958.
- Myklestul, HC, Skonnord, T and Brekke, M (2020) Point-of-care ultrasound (POCUS) in Norwegian general practice. *Scandinavian Journal of Primary Health Care* 38, 219–225
- Touhami, D, Merlo, C, Hohmann, J and Essig, S (2020) The use of ultrasound in primary care: longitudinal billing and cross-sectional survey study in Switzerland. *BMC Family Practice* 21, 1–11
- Poppleton A, Tsukagoshi S, Vinker S, Heritier F, Frappé P, Dupont F, Sigmund P, Iacob M, Vilaseca J, Ungan M, Aakjær Andersen C, Frese T, Halata D. World Organization of National Colleges, Academies and Academic Associations of General Practitioners and Family Physicians (WONCA) Europe position paper on the use of point-of-care ultrasound (POCUS) in primary care. *Prim Health Care Res Dev*. 2024 Apr 23;25:e21. doi: 10.1017/S1463423624000112.
- Gram P, Purup T, Eriksen EM, Søbbye S, Wielandt SK, Astorp K, Jensen MB, Andersen CA. Ultrasound education, competencies and expected future use among medical interns in Denmark: a national cross-sectional study. *BMC Med Educ*. 2024 Dec 18;24(1):1489. doi: 10.1186/s12909-024-06510-y
- Andersen CA, Frandsen AK, Valentiner-Branth C, Lykkegaard J, Løkkegaard T, Thomsen JL, Jensen MB, Hansen MP. Introducing point-of-care ultrasound in Danish general practice-elucidating the use through a medical audit. *Fam Pract*. 2021 Mar 29;38(2):80-87. doi: 10.1093/fampra/cmaa080
- Løkkegaard T, Kramer MK, Søltoft AS, Hansen MP, Lykkegaard J, Valentiner-Branth C, Jensen MB, Andersen CA. Frequency of clinical conditions suitable for point-of-care ultrasound and comparison of patient management plans among ultrasound users and non-users in Danish general practice. (endnu upublicerede data)
- Aakjær Andersen C, Brodersen J, Davidsen AS, Graumann O, Jensen MBB. Use and impact of point-of-care ultrasonography in general practice: a prospective observational study. *BMJ Open*. 2020 Sep 17;10(9):e037664. doi: 10.1136/bmjopen-2020-037664
- Andersen CA, Davidsen AS, Brodersen J, Graumann O, Jensen MB. Danish general practitioners have found their own way of using point-of-care ultrasonography in primary care: a qualitative study. *BMC Fam Pract*. 2019 Jun 28;20(1):89. doi: 10.1186/s12875-019-0984-x.
- Colli, A, Prati, D, Fraquelli, M, Segato, S, Vescovi, PP, Colombo, F, Balduini, C, Della Valle, S and Casazza, G, 2015. The use of a pocket-sized ultrasound device improves physical examination: results of an in-and outpatient cohort study. *PLoS One* 10, e0122181
- Zumstein, N., Merlo, C., Essig, S. *et al*. The use of diagnostic ultrasound by primary care physicians in Switzerland – a cross-sectional study. *BMC Prim. Care* 25, 246 (2024). <https://doi.org/10.1186/s12875-024-02491-5>



- Carrera KG, Hassen G, Camacho-Leon GP, Rossitto F, Martinez F, Debele TK. The Benefits and Barriers of Using Point-of-Care Ultrasound in Primary Healthcare in the United States. *Cureus*. 2022 Aug 25;14(8):e28373. doi: 10.7759/cureus.28373
- Lo, H, Frauendorf, V, Wischke, S, Schimmath-Deutrich, C, Kersten, M, Nuernberg, M, Nuernberg, D and Jenssen, C (2022) Ambulatory use of Handheld Point-of-Care Ultrasound (HH-POCUS) in rural Brandenburg—a pilot study. *Ultraschall in der Medizin-European Journal of Ultrasound* 43, 584–591
- Kornelsen, J, Ho, H, Robinson, V and Frenkel, O (2023). Rural family physician use of point-of-care ultrasonography: experiences of primary care providers in British Columbia, Canada. *BMC Primary Care* 24, 183
- Phillips H, Sukheja N, Williams S, La Forgia A, Nixon G, McArthur LA, Gonzalez-Chica DA, Walters L. Point-of-care ultrasound in general practice: an exploratory study in rural South Australia. *Rural and Remote Health* 2023; 23: 7627. <https://doi.org/10.22605/RRH7627>
- Andersen CA, Brodersen J, Rudbæk TR, Jensen MB. Patients' experiences of the use of point-of-care ultrasound in general practice - a cross-sectional study. *BMC Fam Pract*. 2021 Jun 18;22(1):116. doi: 10.1186/s12875-021-01459-z.
- Andersen CA, Brodersen J, Mainz J, Thomsen JL, Graumann O, Løkkegaard T, Jensen MB. Does point-of-care ultrasound examination by the general practitioner lead to inappropriate care? - A follow-up study. (endnu upublicerede data).
- Lægehåndbogen:<https://www.sundhed.dk/sundhedsfaglig/laegehaandbogen/sundhedsoplysning/sundhedsoplysning/ultral lyd-i-almen-praksis/point-of-care-ultral lyd-i-almen-praksis/>
- Andersen CA, Andersen SK, Løkkegaard T, Mehnert U Mengel-Jørgensen T, Rudbæk TR, Soll N, Stjernebjerg C, Strøm JJ, Jensen MB. ACTIONCARDS – one-page instructions framing POCUS use for family medicine physicians. *Ultraschall in Med* 2023; 44: 340–342
- Andersen CA, Jensen MB. Structured POCUS education for primary care physicians: the transition from short workshops to sustainable longitudinal learning. *Educ Prim Care*. 2024 Nov 28:1-8. doi: 10.1080/14739879.2024.2395403.
- Andersen CA, Brodersen JB, Graumann O, Davidsen AS, Jensen MB. Factors affecting point-of-care ultrasound implementation in general practice: a survey in Danish primary care clinics. *BMJ Open*. 2023 Oct 17;13(10):e077702. doi: 10.1136/bmjopen-2023-077702.PLO
- Andersen, CA, Hedegård, HS, Løkkegaard, T, Frølund, J and Jensen, MB (2021b) Education of general practitioners in the use of point-of-care ultrasonography: a systematic review. *Family Practice* 38, 484–494.

